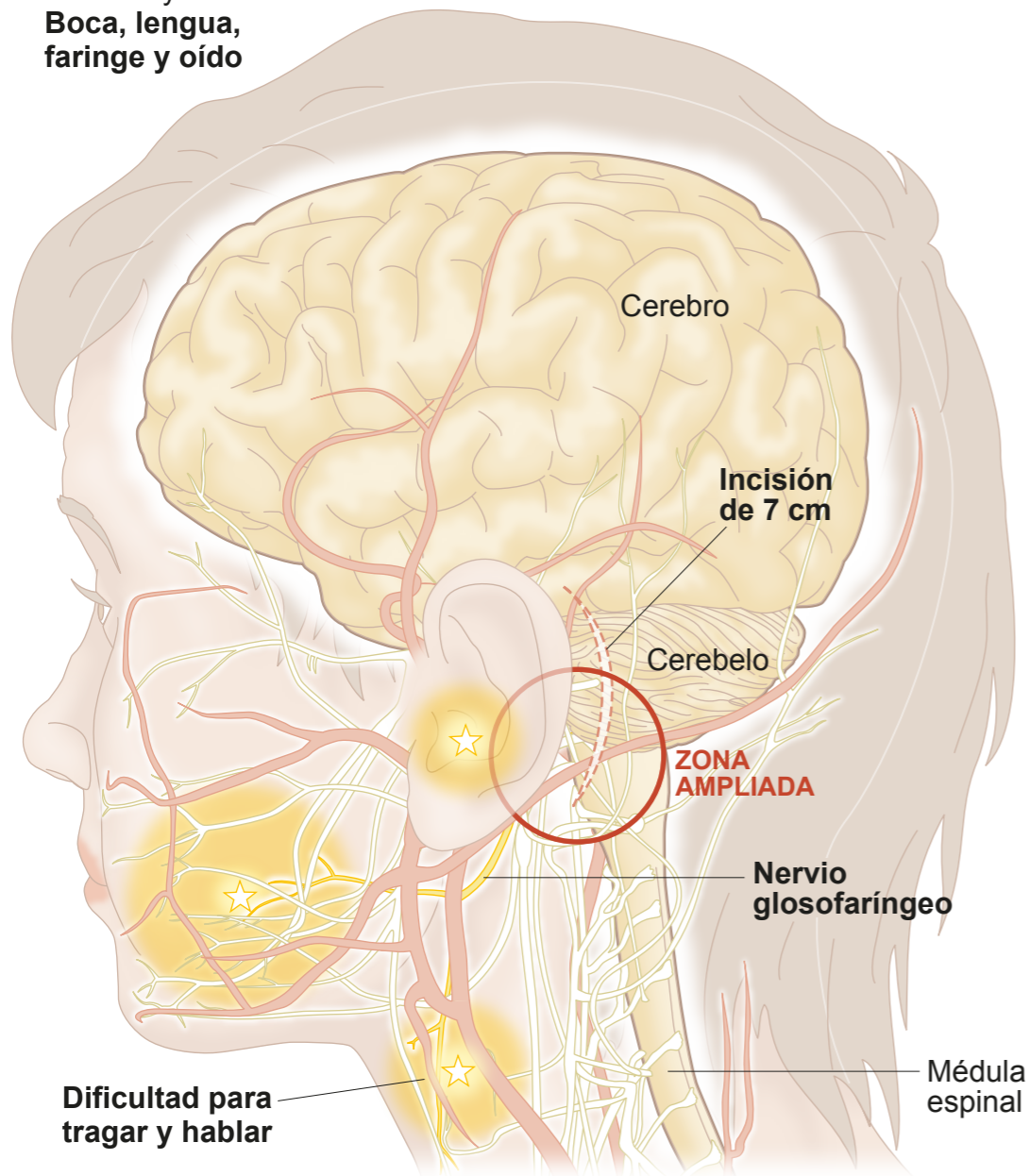


# GORE-TEX PARA EVITAR LA COMPRESIÓN DEL NERVI GLOsofaríngeo

En ocasiones, las redes arterial y nerviosa de la cabeza entran en contacto, produciendo cuadros de cefaleas muy intensas. El tratamiento quirúrgico es bien conocido en neuralgias del nervio trigémino, pero pocas veces se ha realizado con éxito cuando el nervio afectado es otro.

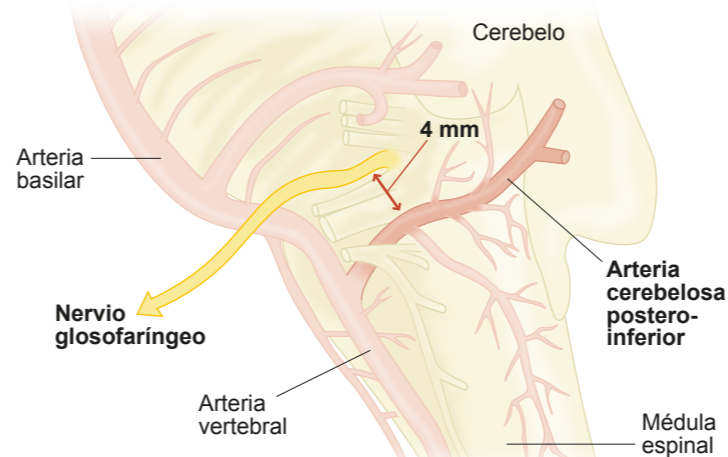
★ Mujer de 63 años con dolor muy intenso en:  
**Boca, lengua, faringe y oído**

↘ Nervios ↗ Arterias



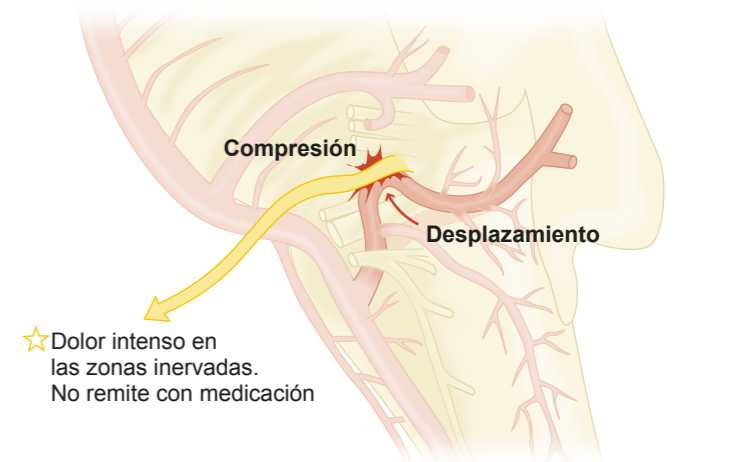
## SITUACIÓN INICIAL

El nervio glossofaríngeo y la arteria cerebelosa postero-inferior están muy cerca, pero no contactan



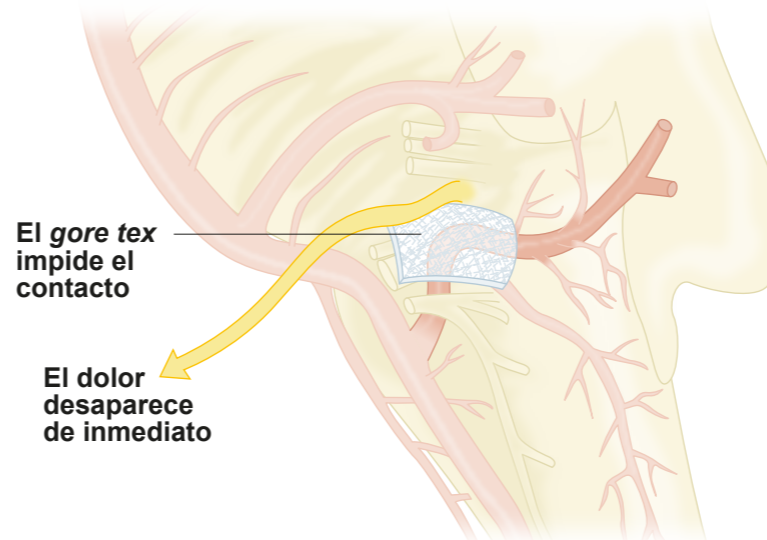
## CEFALEAS INTENSAS

Con la edad, los vasos sanguíneos pueden variar su trayectoria. En este caso, la arteria, al alargarse y desplazarse, presionó al nervio glossofaríngeo, produciendo dolores en boca, lengua, faringe y oído



## CIRUGÍA REPARADORA

Se accede a la zona con una incisión por detrás de la oreja. Se desplaza la arteria y se interpone una lámina de *gore tex* entre ella y el nervio



Se utiliza *gore tex* porque es bien tolerado por el organismo

